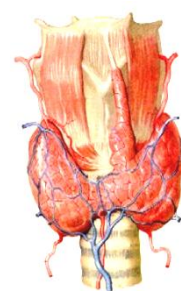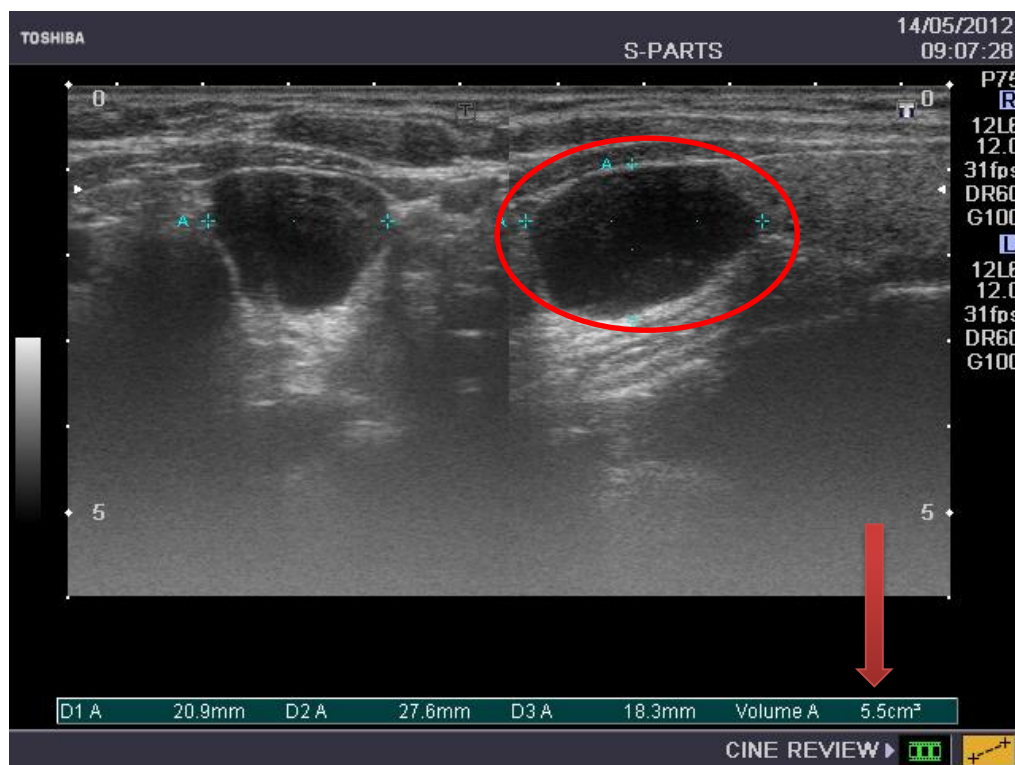
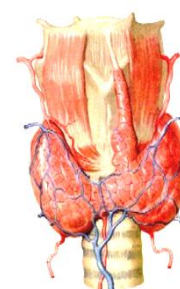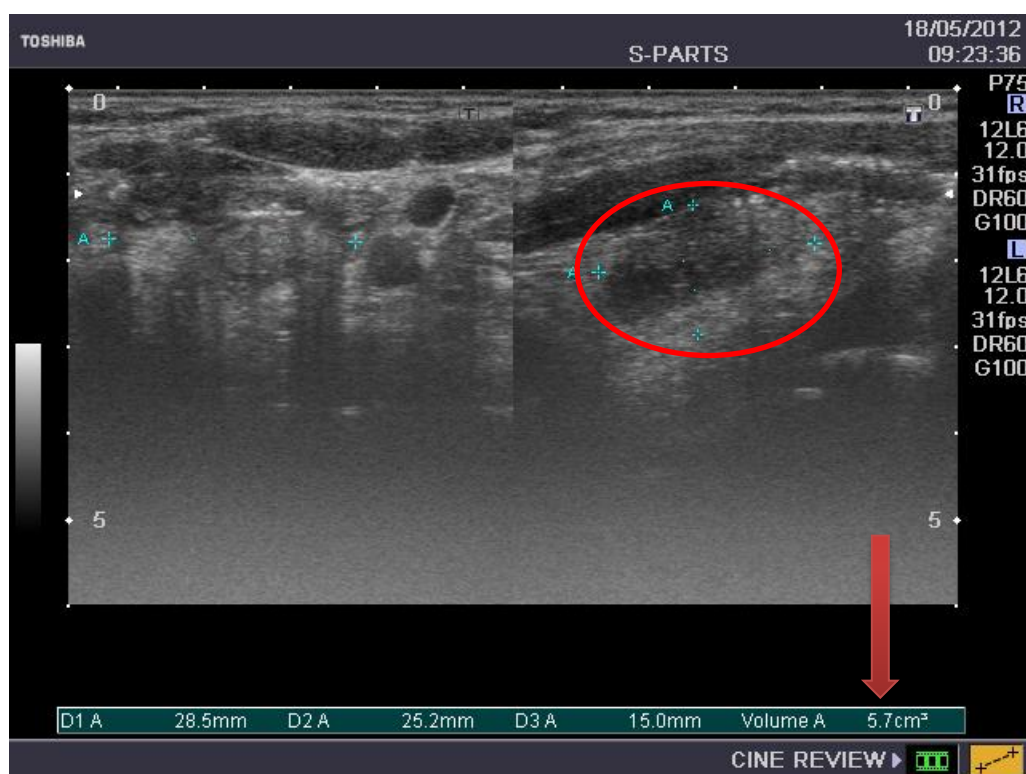


Пациентка Г.Ю. И. 1987р.н.

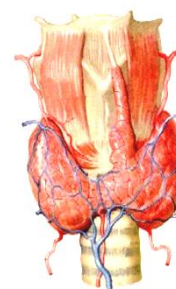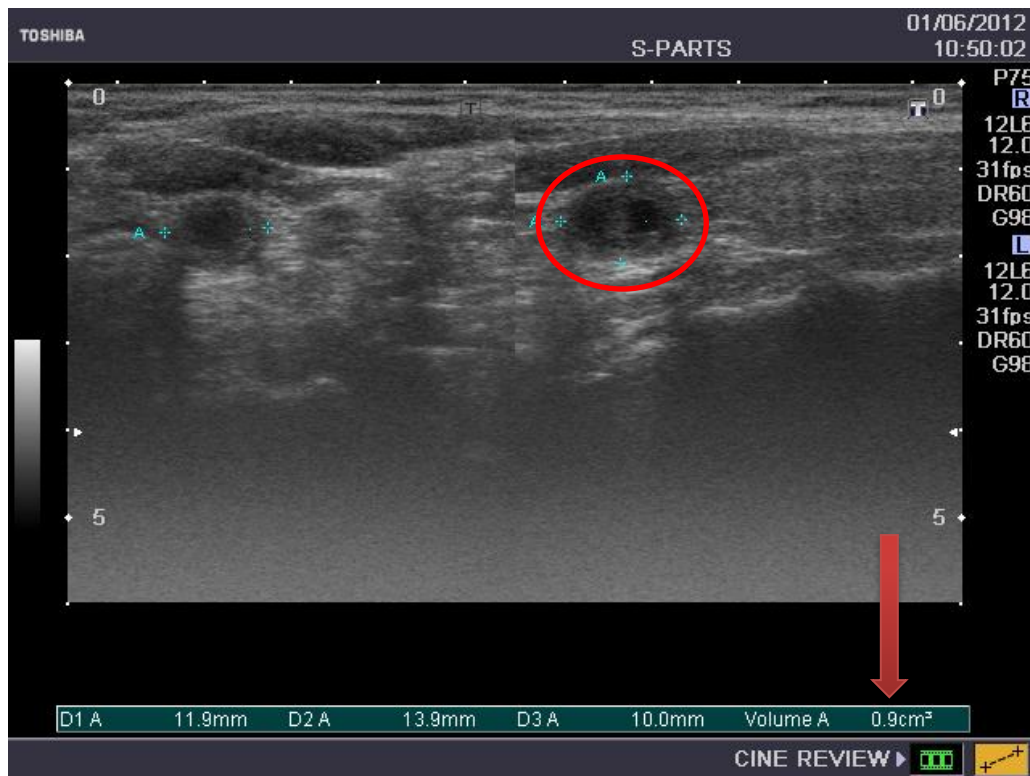
Узел левой доли щитовидной железы с кистозной трансформацией на время обращения ($5,5 \text{ см}^3$):



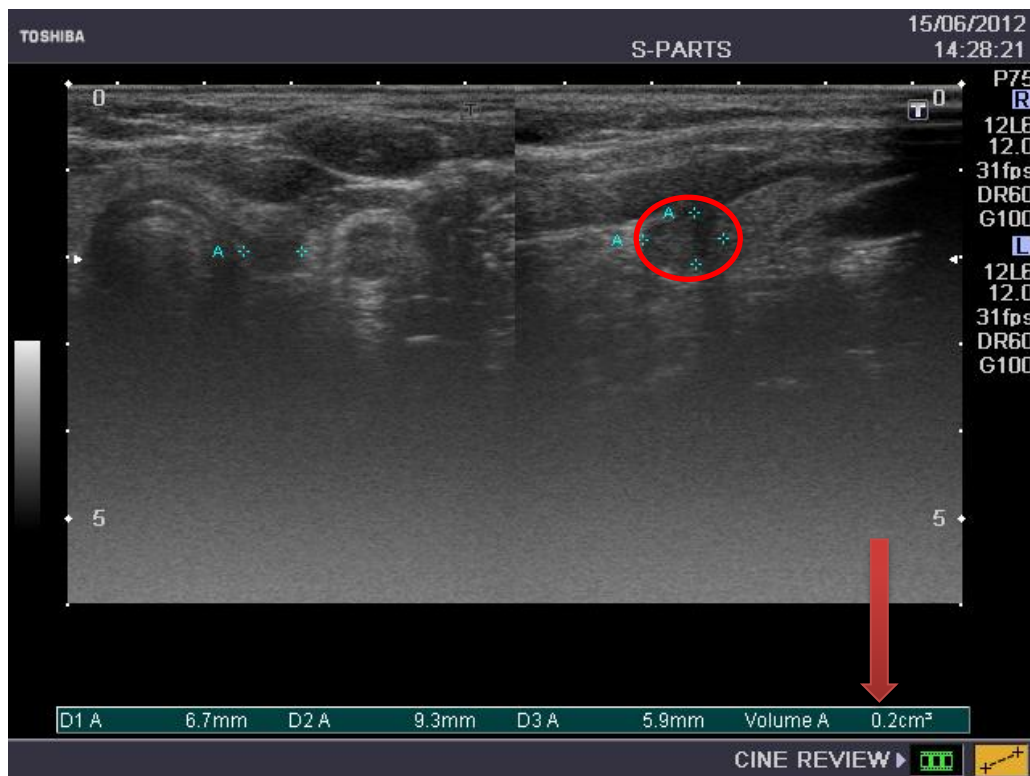
Проведено склеротерапию узла левой доли щитовидной железы: 17.05.2012 р
Состояние на следующий день, после проведенной склеротерапии узла левой доли: ($5,7 \text{ см}^3$)



Состояние через 14 дней после проведенной склеротерапии узла левой доли
($0,9 \text{ см}^3$) :



Состояние через 1 месяц после проведения склеротерапии узла левой доли
($0,2 \text{ см}^3$):



Рекомендации: УЗ контрольный осмотр через 6 месяцев.