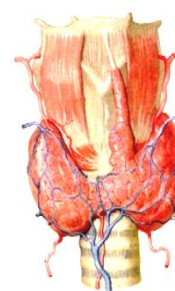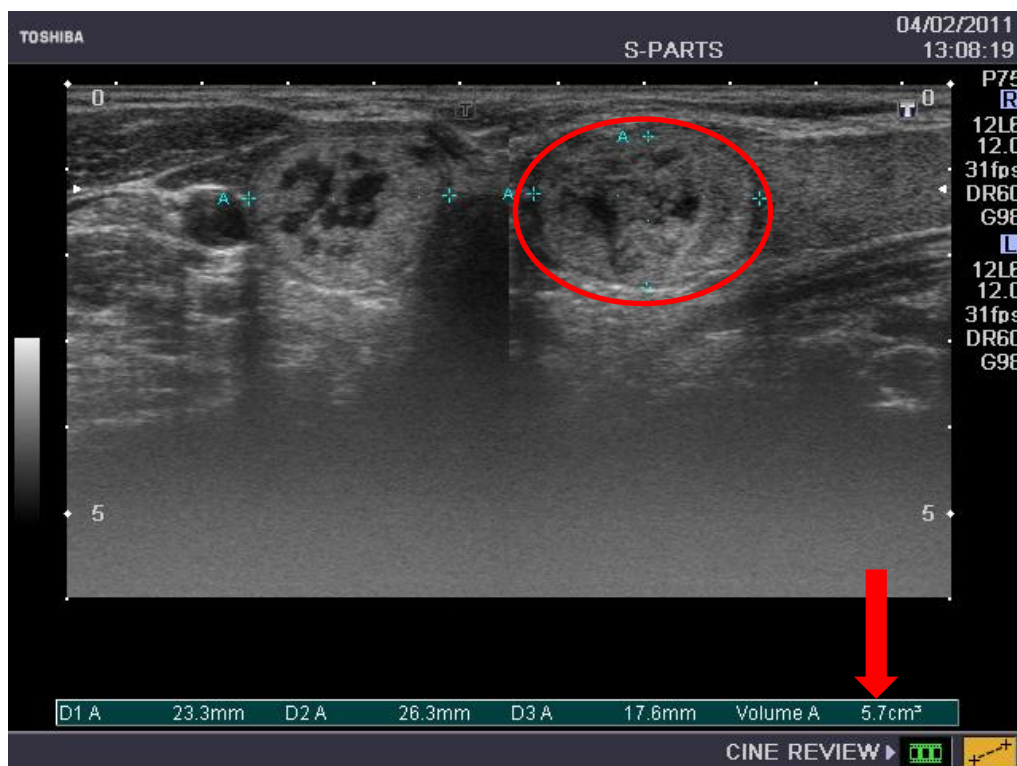


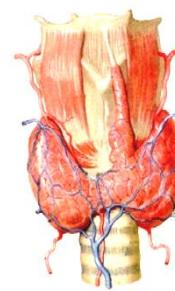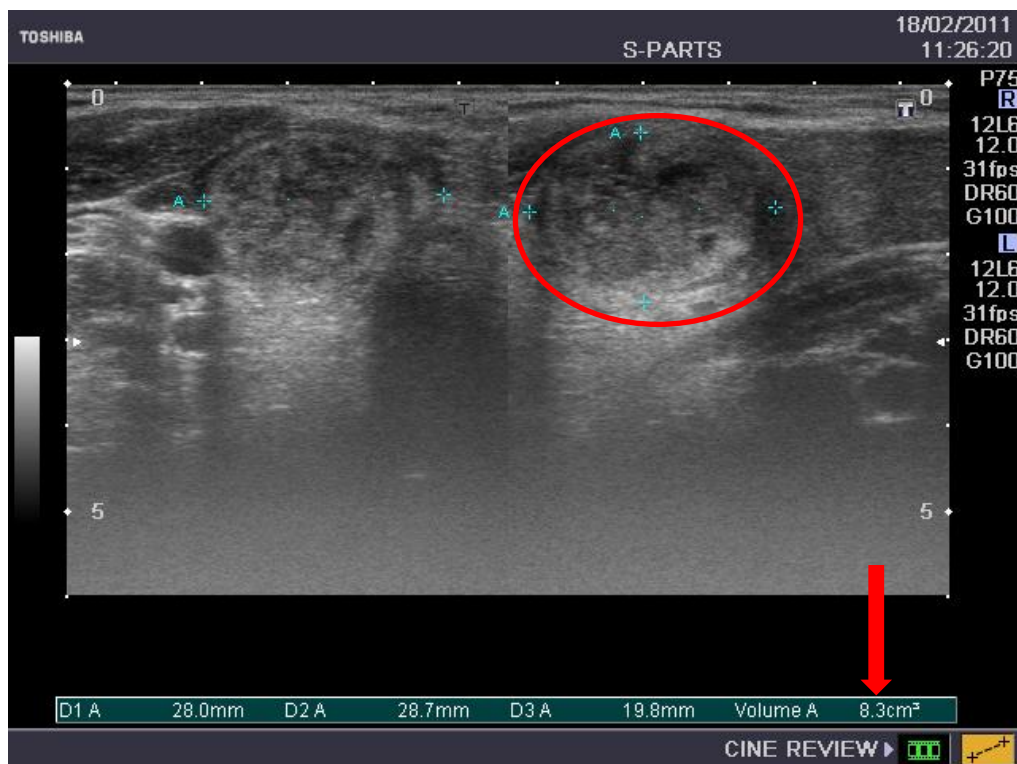
Пациентка Г.А. В. 1983 г.р.

Узел правой доли щитовидной железы на момент обращения ( $5,7 \text{ см}^3$ ):

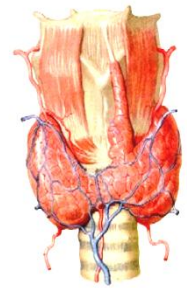
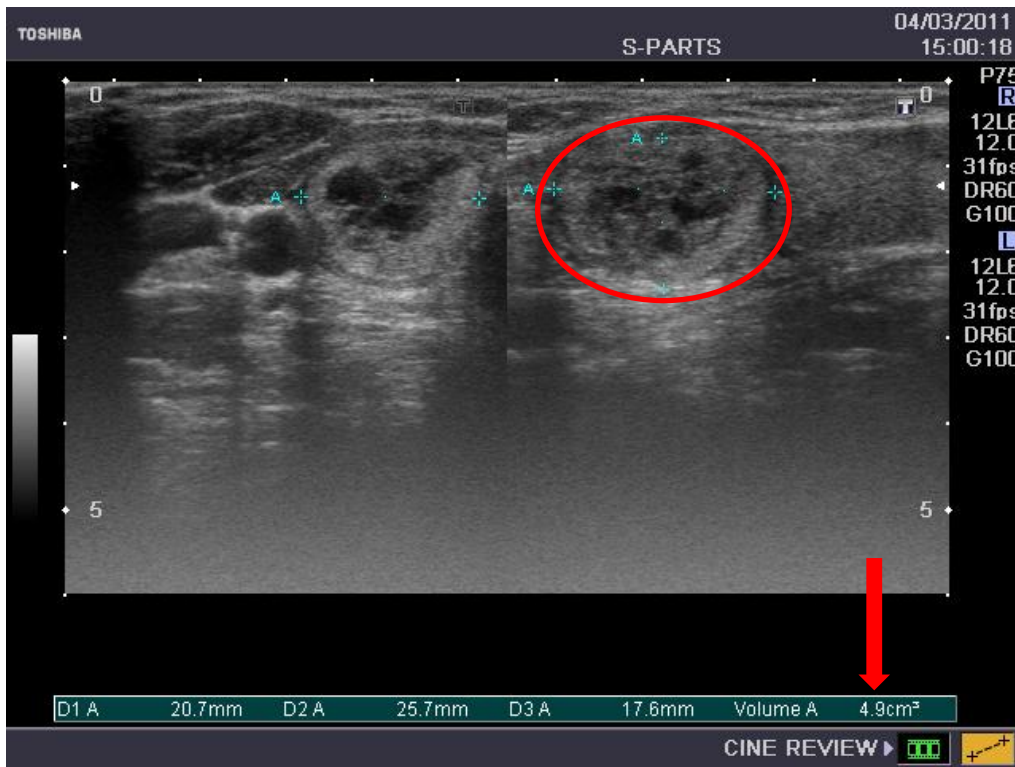


Проведено термотерапию (ЛИТТ) узла правой доли щитовидной железы  
**17.02.2011р**

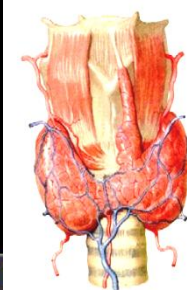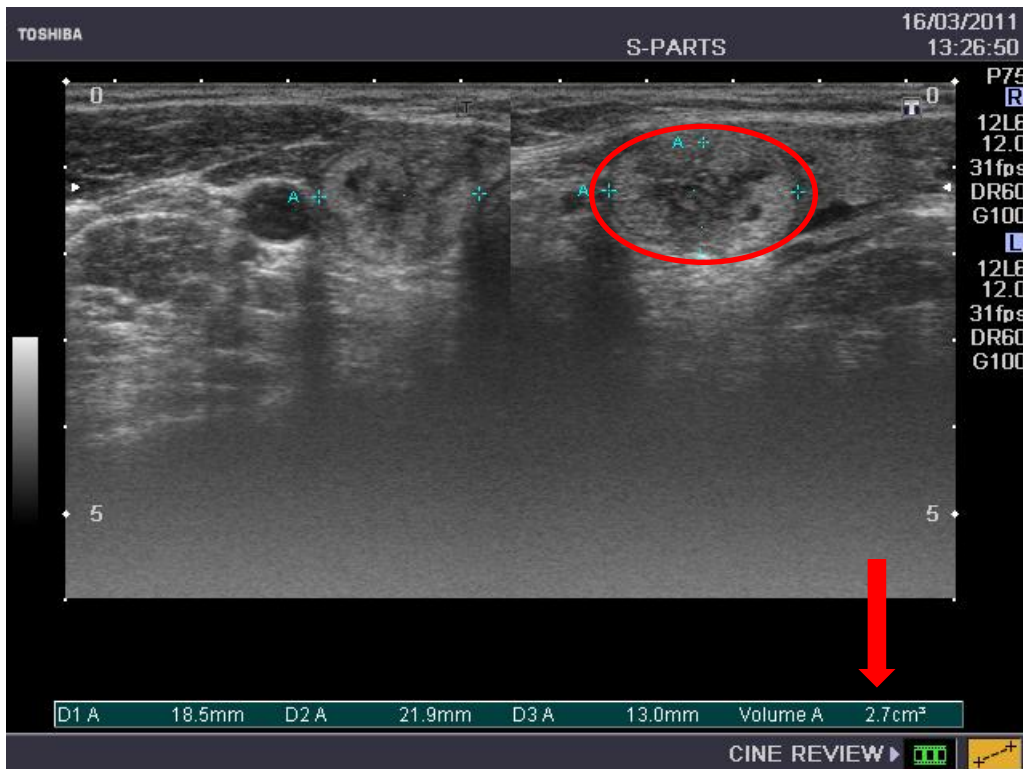
Состояние на следующий день после проведения ЛИТТ узла правой доли:  
( $8,3 \text{ см}^3$ )



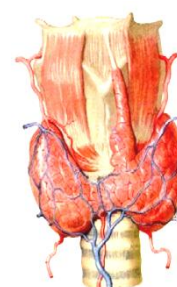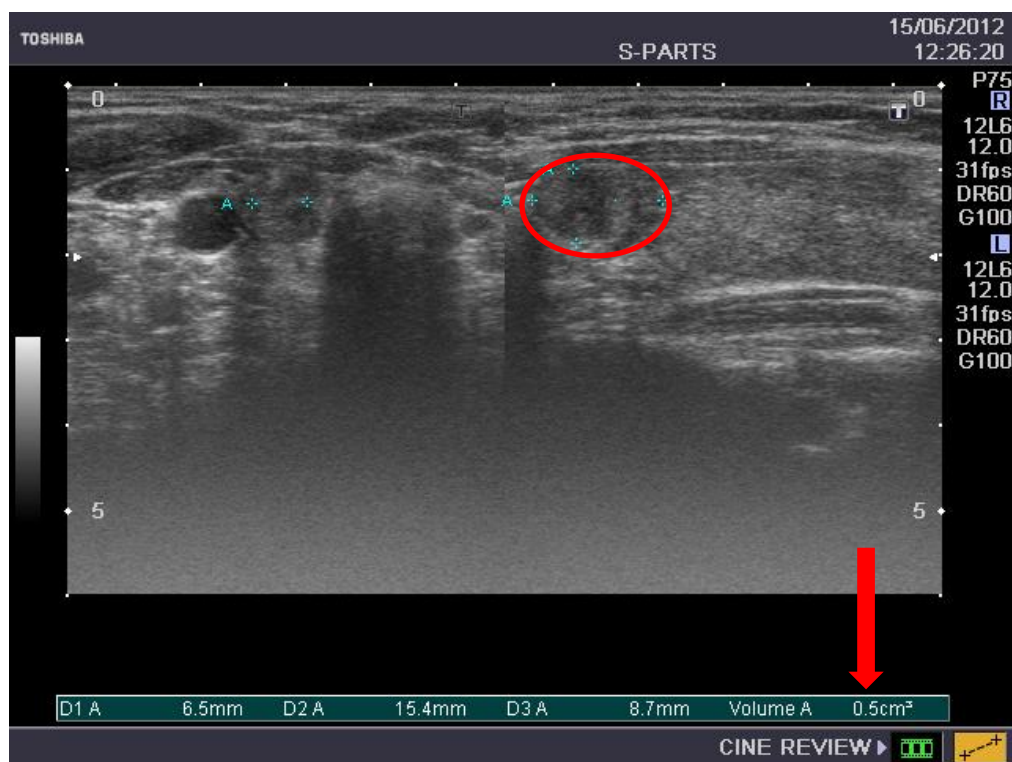
Состояние через 15 дней после проведения ЛИТТ узла правой доли: (4,9 см<sup>3</sup>)



Состояние через 1 месяц после проведения ЛИТТ узла правой доли: (2,7 см<sup>3</sup>)



Состояние через 1,5 года после проведения ЛИТТ узла правой доли: в месте узла рубец: **(0,5 см<sup>3</sup>)**



**Рекомендации:** УЗ контрольный осмотр через 6 месяцев.