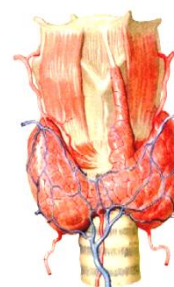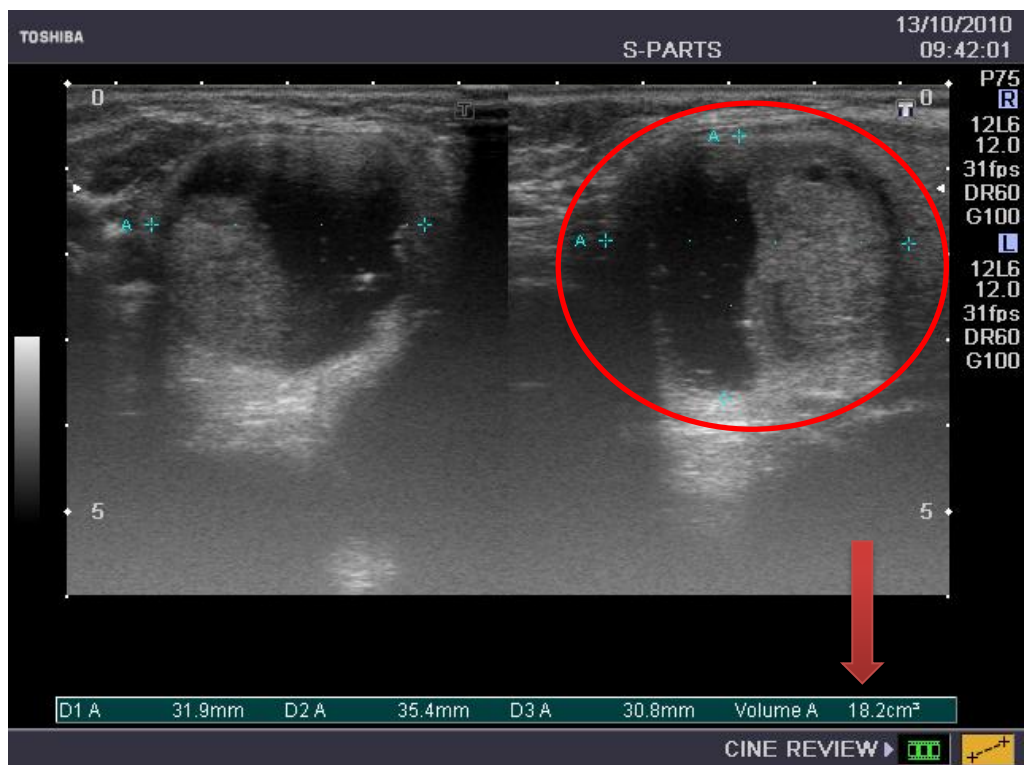


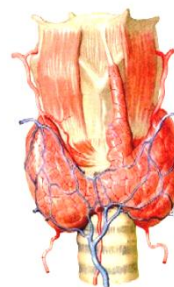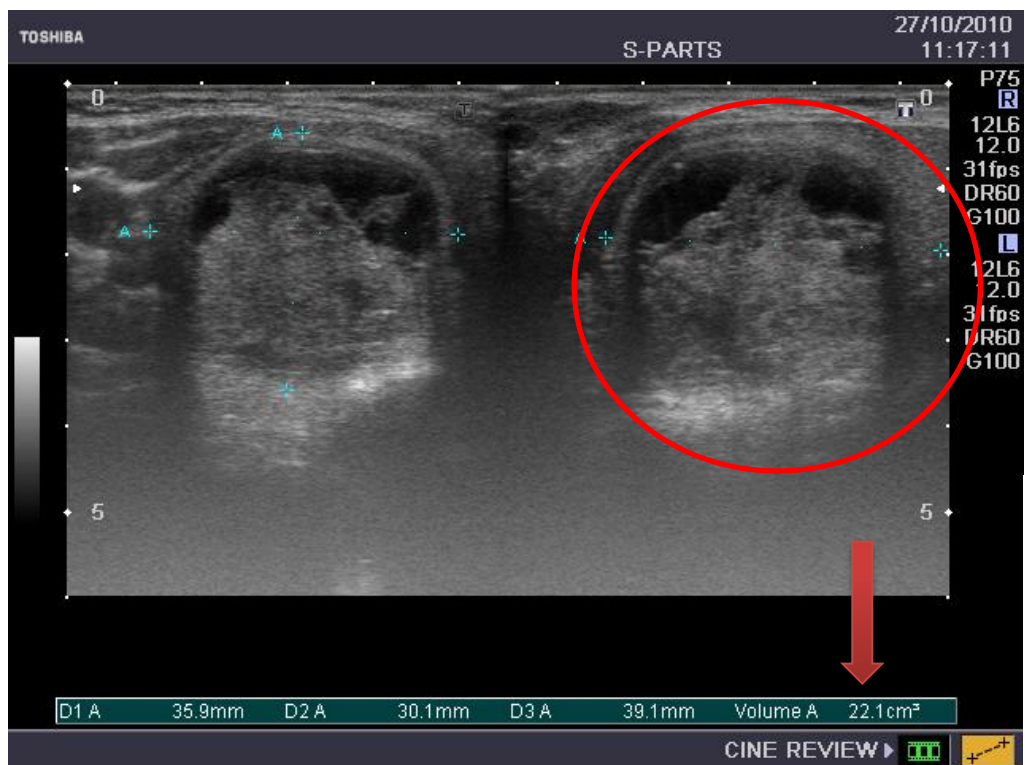
Пациентка Я.Н.В. 1980р.н.

Узел правой доли щитовидной железы с кистозной трансформацией на время обращения: (18,2 см<sup>3</sup>)

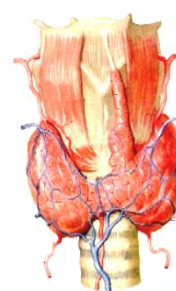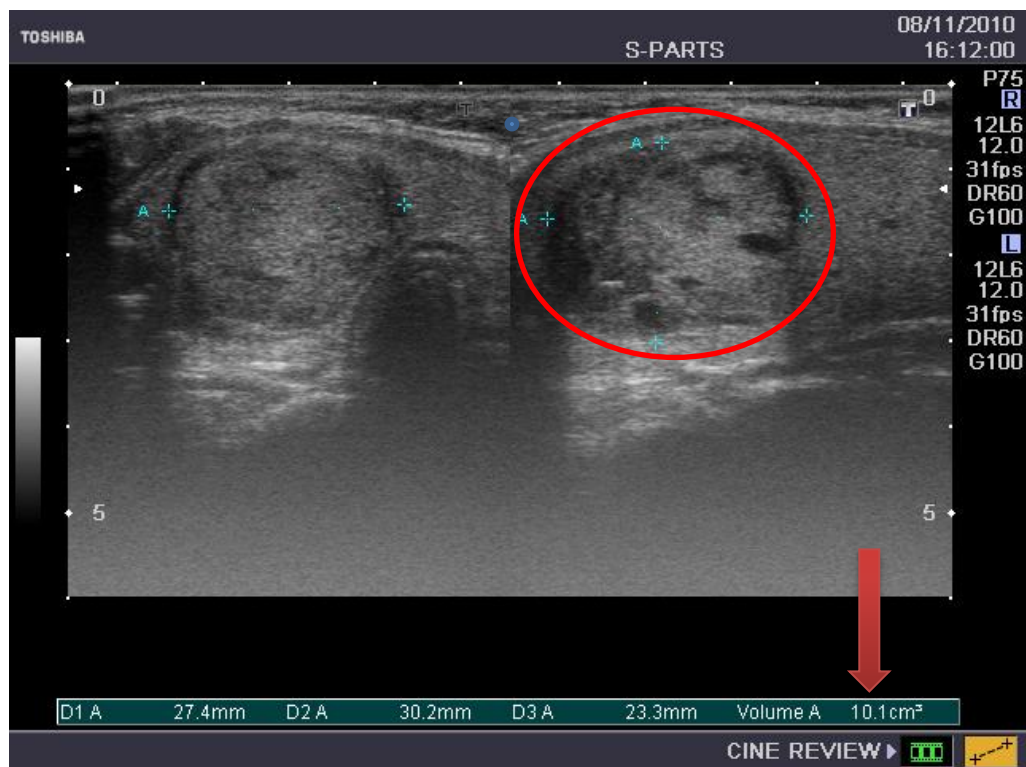


Проведено склеротерапию узла правой доли: 26.10.2010 р

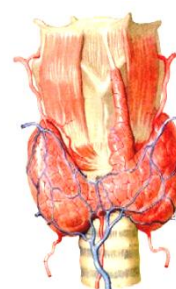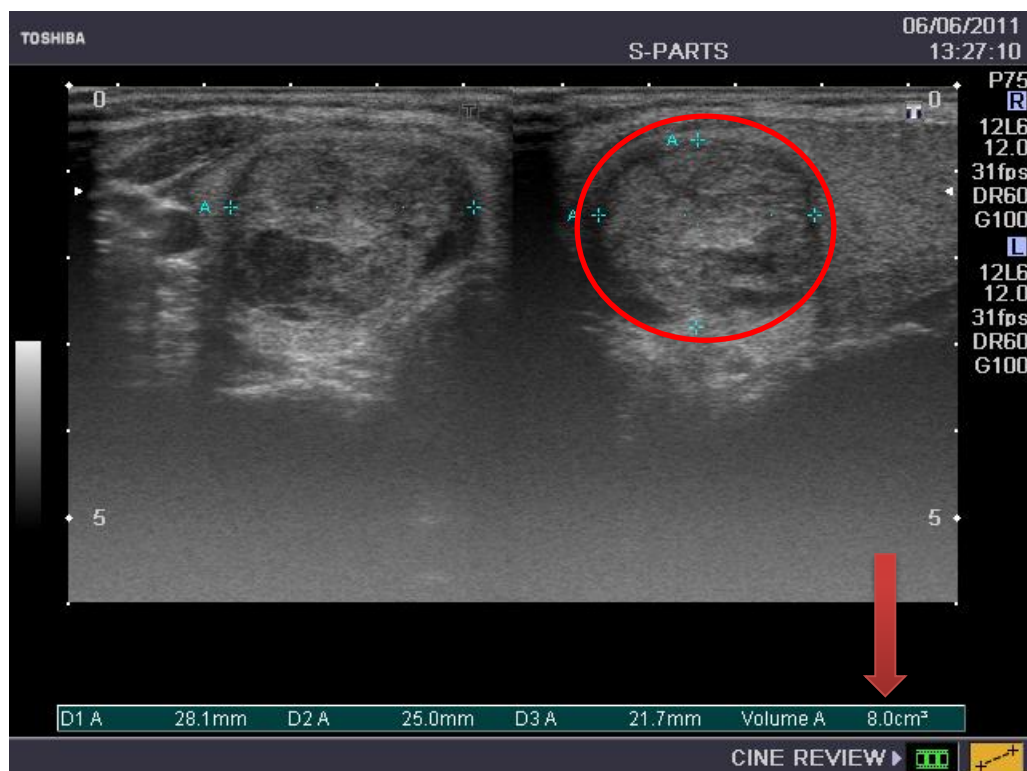
Состояние на следующий день, после проведения склеротерапии узла правой доли: (22,1 см<sup>3</sup>)



Состояние через 12 дней после проведенной склеротерапии узла правой доли щитовидной железы: (**10,1см<sup>3</sup>**)

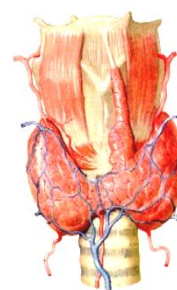
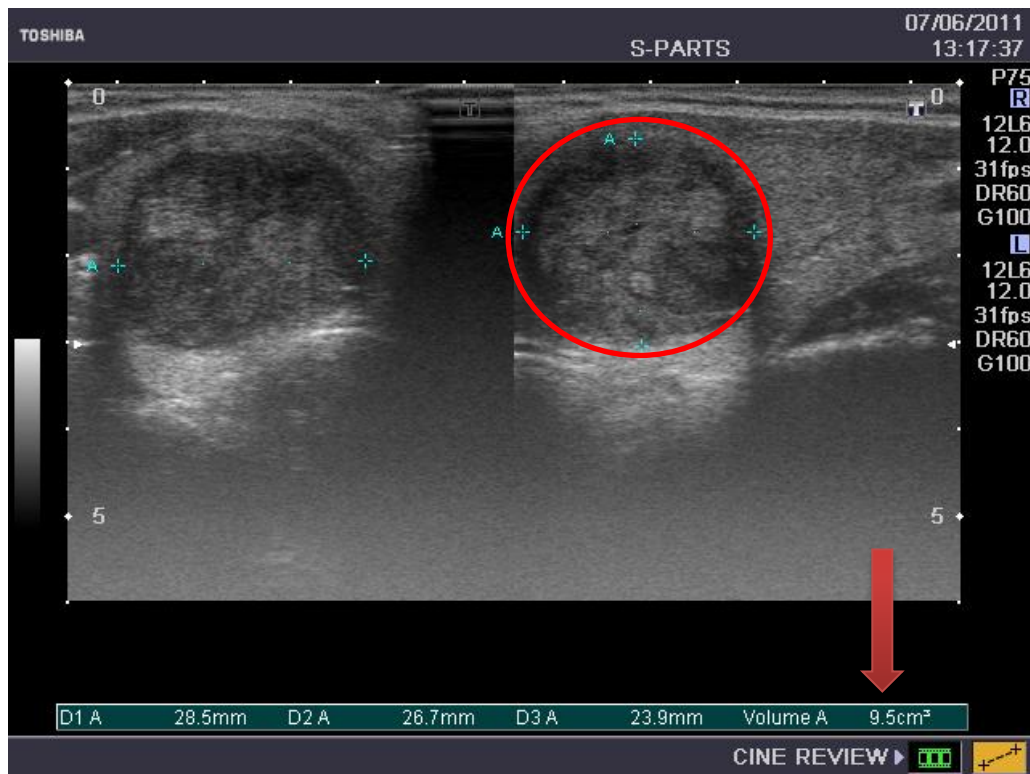
Состояние через 7 месяцев после проведенной склеротерапии узла правой доли щитовидной железы: (**8,0см<sup>3</sup>**)

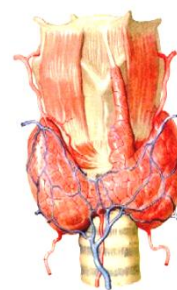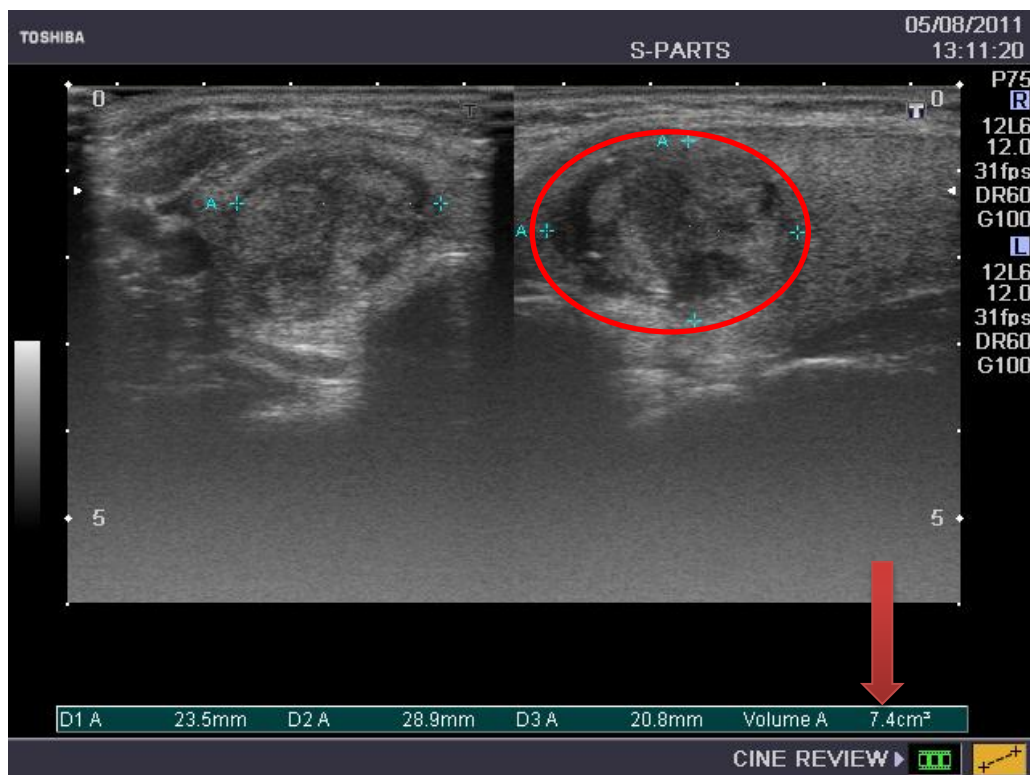


Проведено термотерапию (ЛИТТ) узла правой доли: **06.06.2011р**

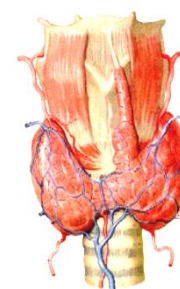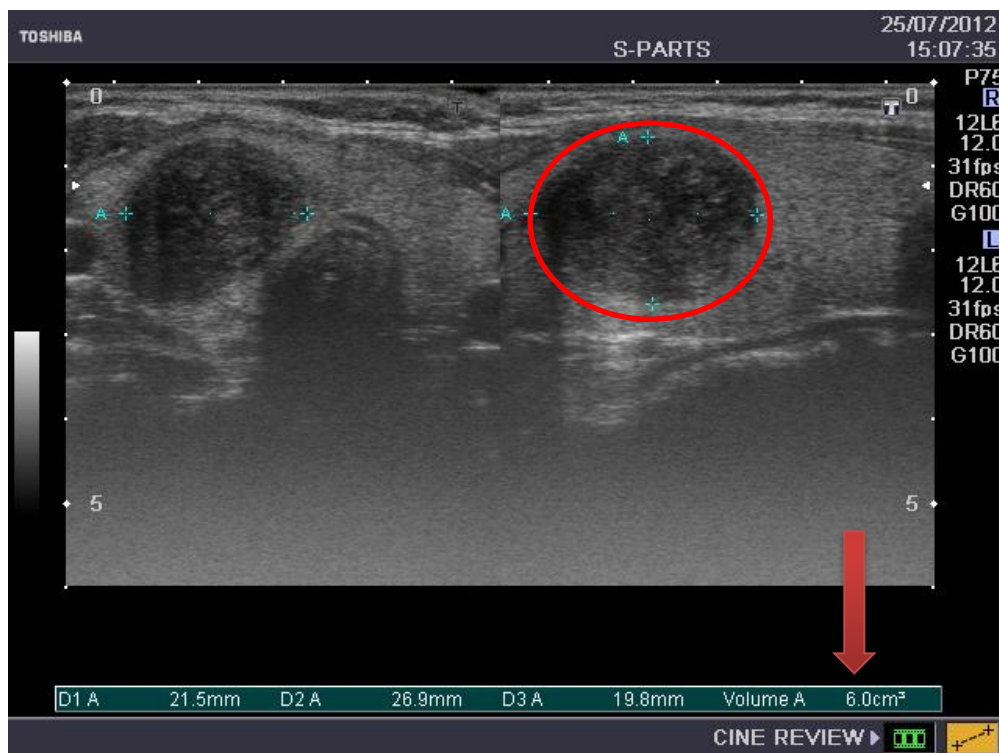
Состояние на следующий день, после проведения (ЛИТТ) узла правой доли:  
(**9,5 см<sup>3</sup>**)



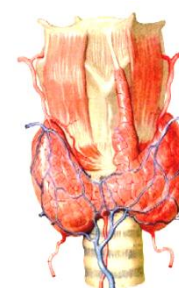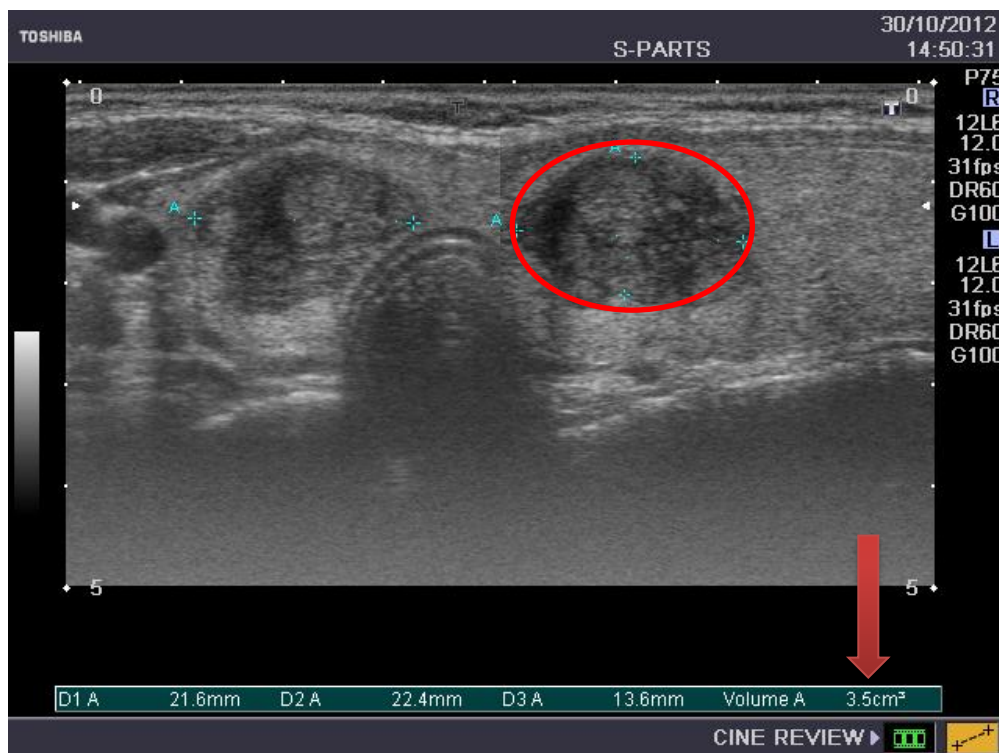
Состояние после проведения (ЛИТТ) узла правой доли через 2 месяца: (**7,4 см<sup>3</sup>**)



Состояние после проведения (ЛИТТ) узла правой доли через 1год: (6,0 см<sup>3</sup>)



Состояние после проведения (ЛИТТ) узла правой доли через 1,5 года: (3,5 см<sup>3</sup>)



**Рекомендации:** УЗ контрольный осмотр через 6 месяцев.