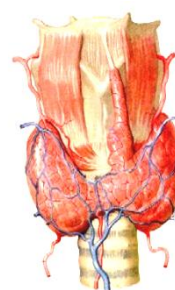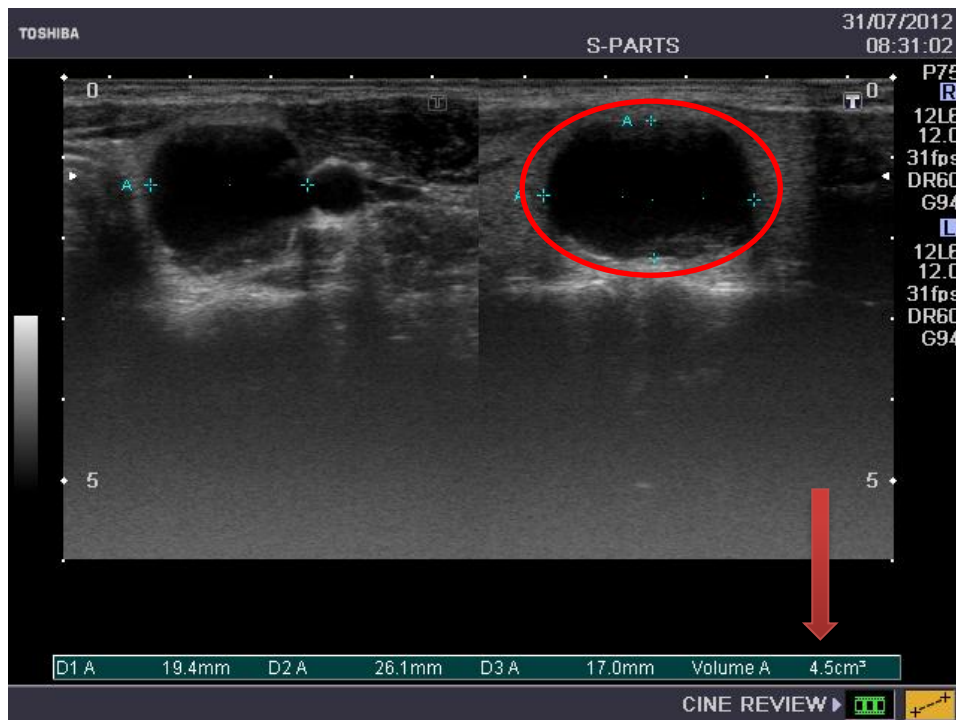


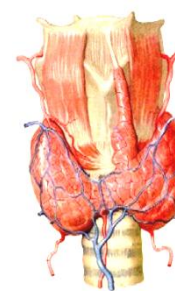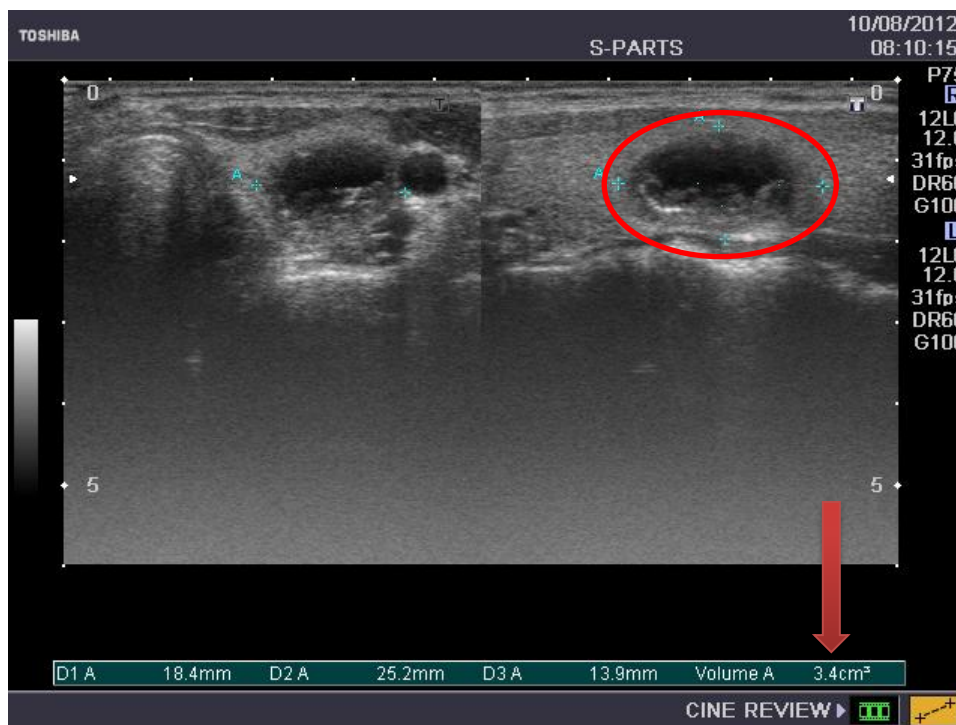
Пациентка К. Л. И. 1984 г.р.

Узел левой доли щитовидной железы с кистозной дегенерацией на время обращения ($4,5 \text{ см}^3$):

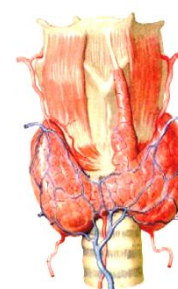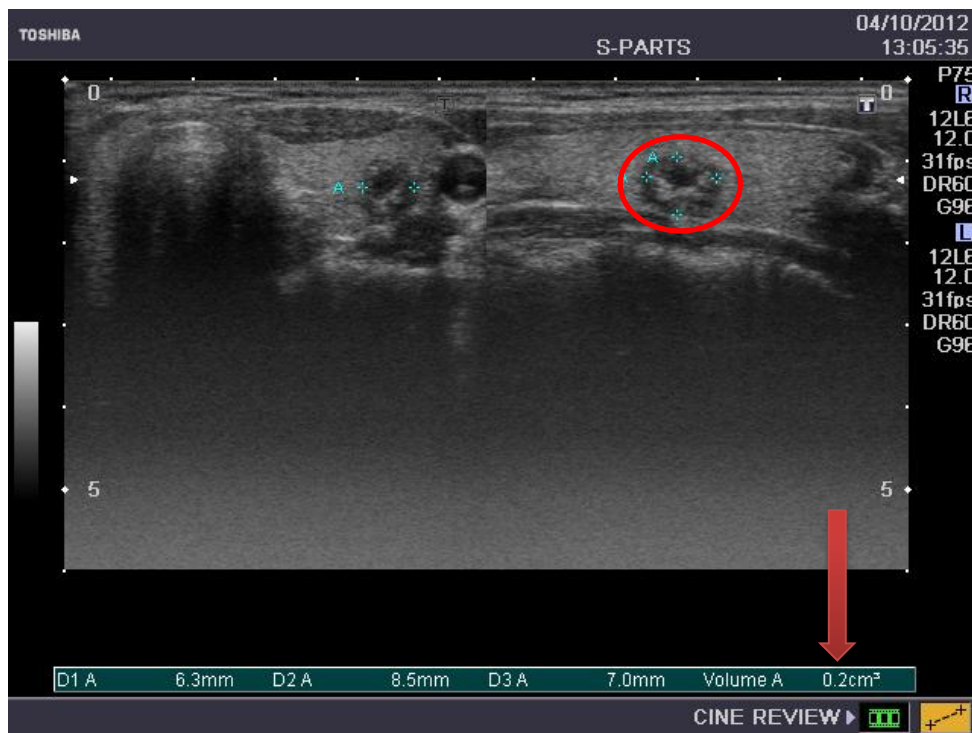


Проведено склеротерапию узла левой доли: **09.08.2012р**

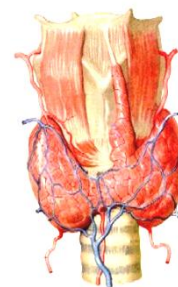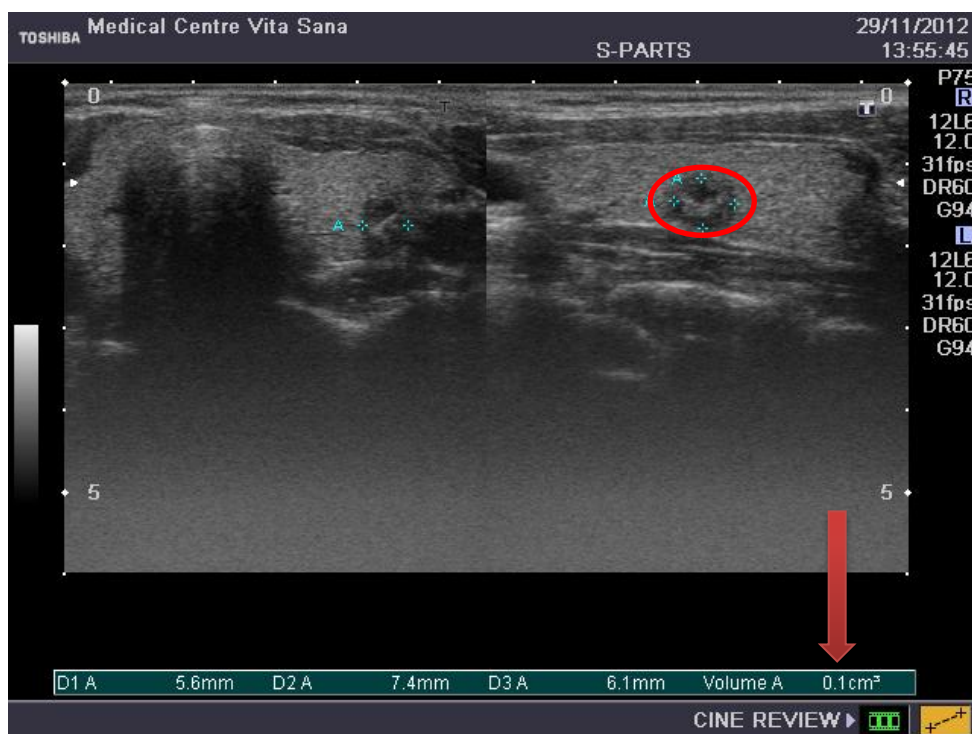
Состояние на следующий день после проведенной склеротерапии узла левой доли: ($3,4 \text{ см}^3$)



Состояние через 2 месяца после проведения склеротерапии узла левой доли:
(0,2 см³)



Состояние через 4 месяца после проведенной склеротерапии узла левой доли:
(0,1 см³)



Рекомендации: УЗ контрольный осмотр через 6 месяцев.