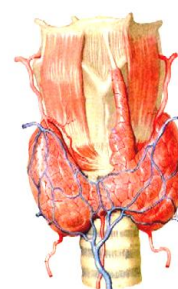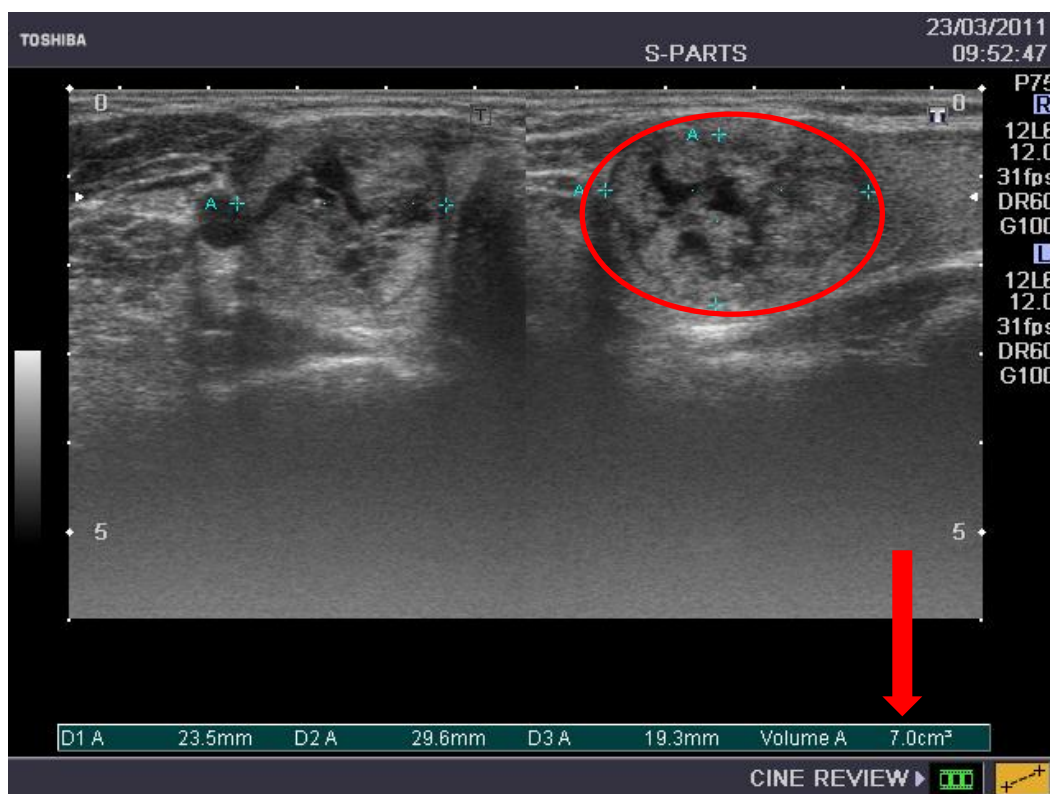


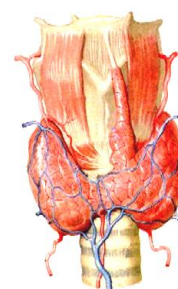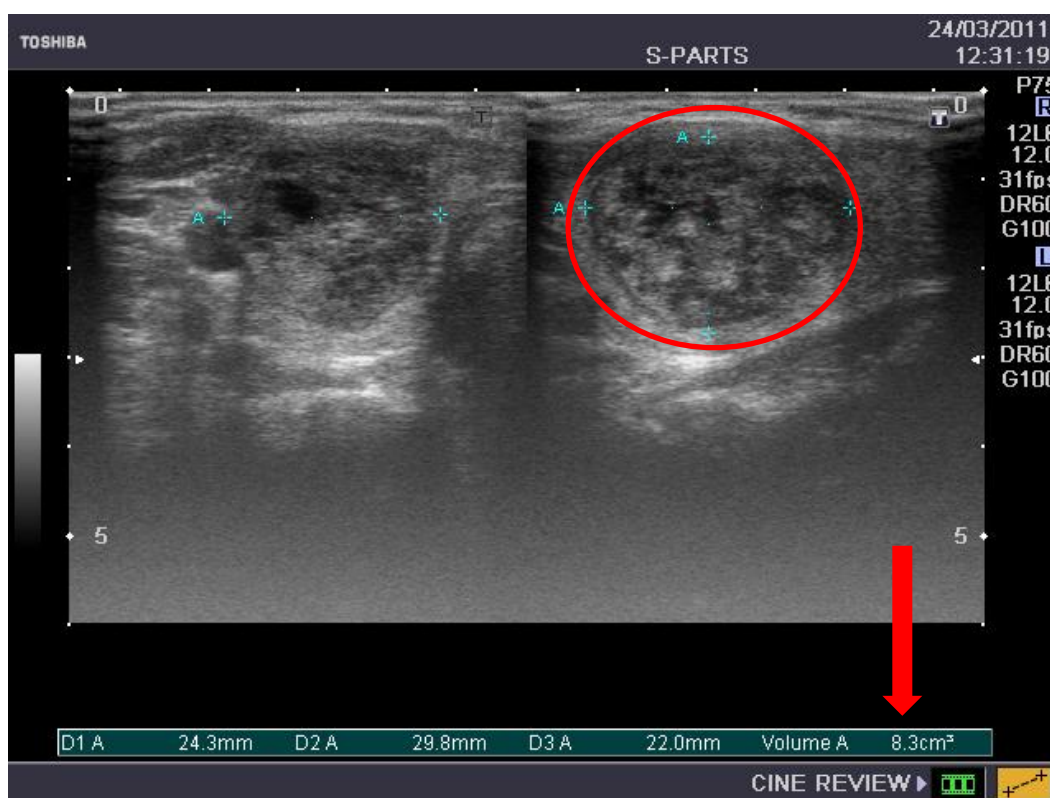
Пациентка Ю. В. 1978 г.р.

Узел правой доли щитовидной железы на момент обращения: (7,0 см<sup>3</sup>)

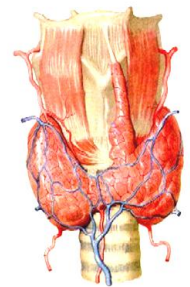
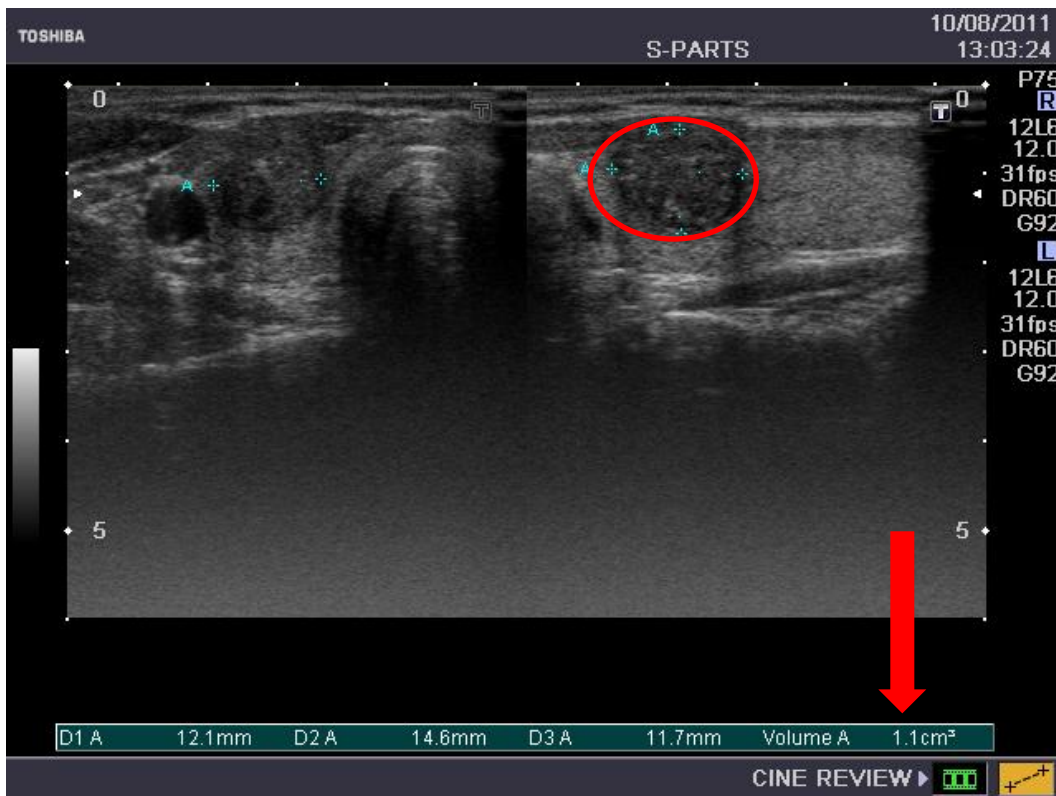


Проведено термотерапию (ЛИТТ) узла правой доли щитовидной железы  
23.03.2011г

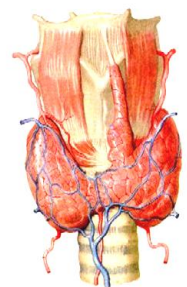
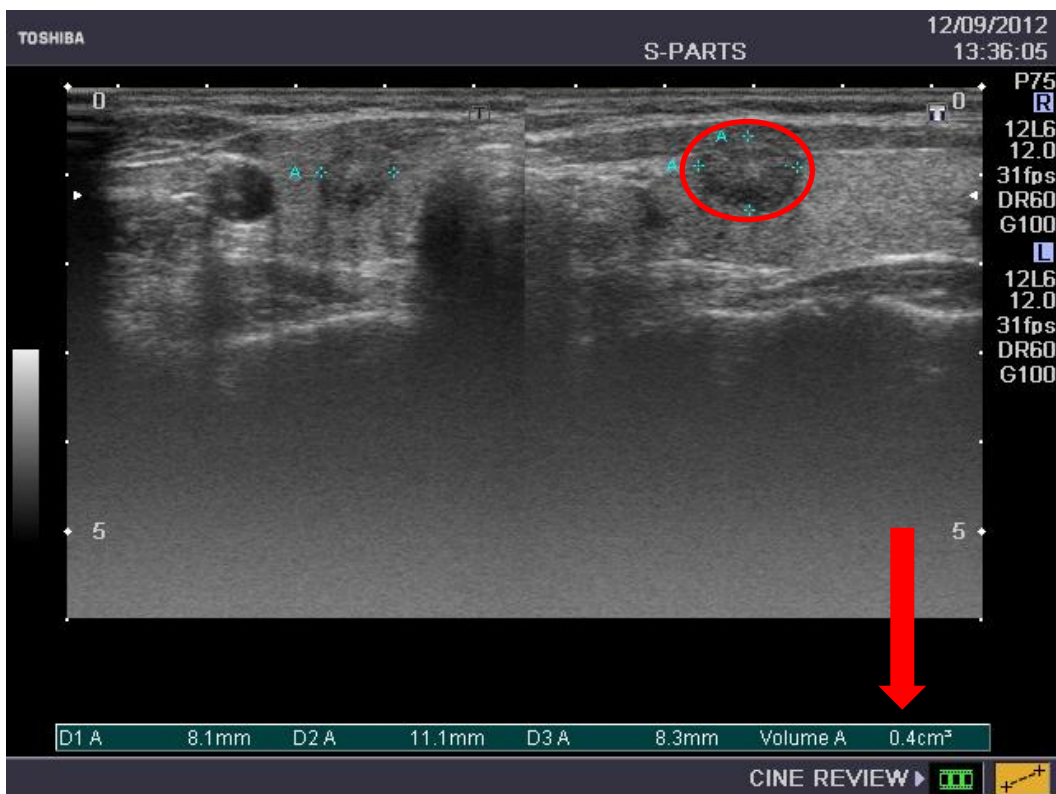
Состояние на следующий день после проведения ЛИТТ узла правой доли:  
(8,3 см<sup>3</sup>)



Состояние через 4 месяца после проведения ЛИТТ узла правой доли: ( $1,1 \text{ см}^3$ )



Состояние через 1,5 года после проведения ЛИТТ узла правой доли в месте узла рубец: ( $0,4 \text{ см}^3$ )



**Рекомендации:** УЗ контрольный осмотр через 6 месяцев.