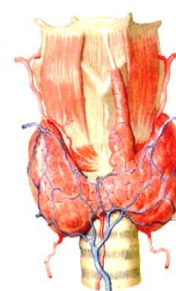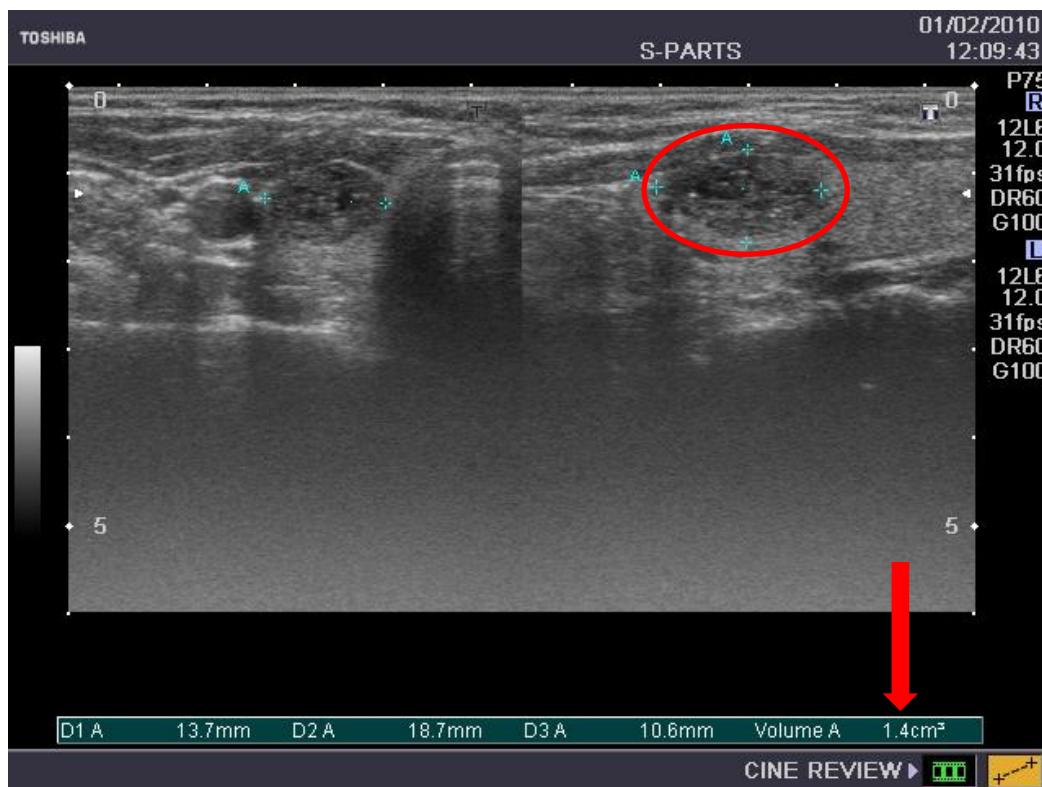


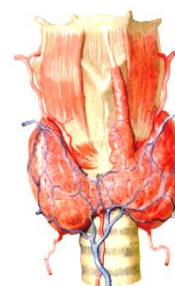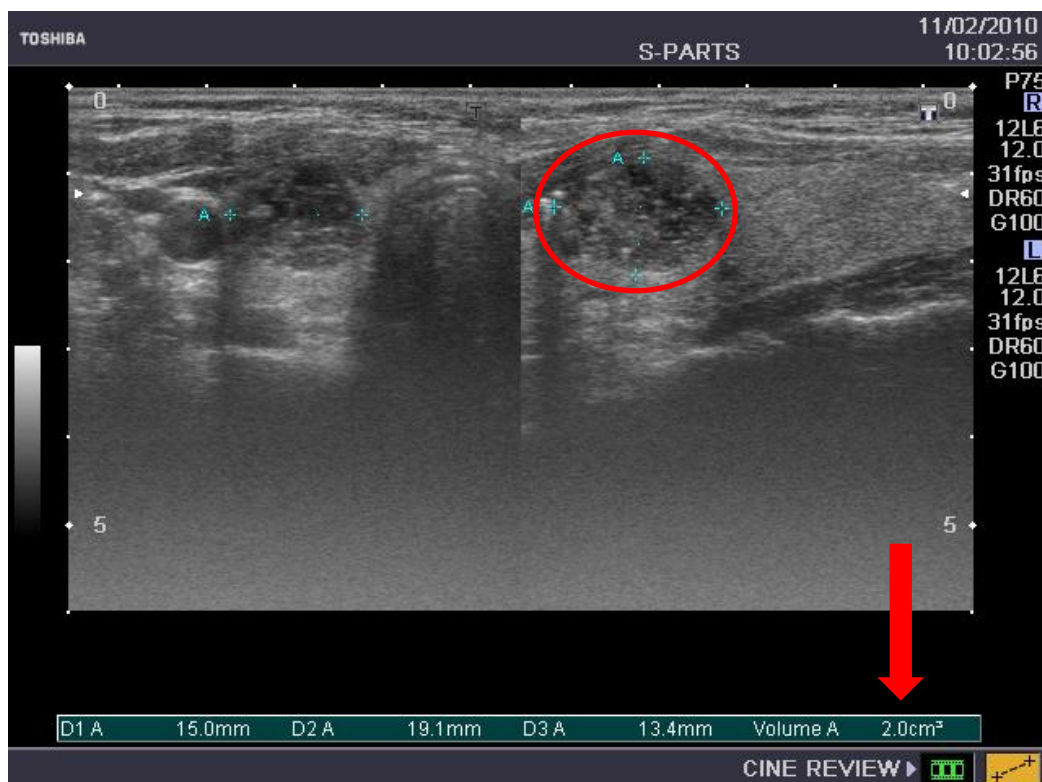
Пациентка В. Н. Б. 1962р.н.

Узел правой доли щитовидной железы на момент обращения: (1,4 см³)

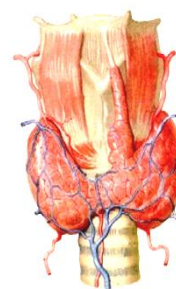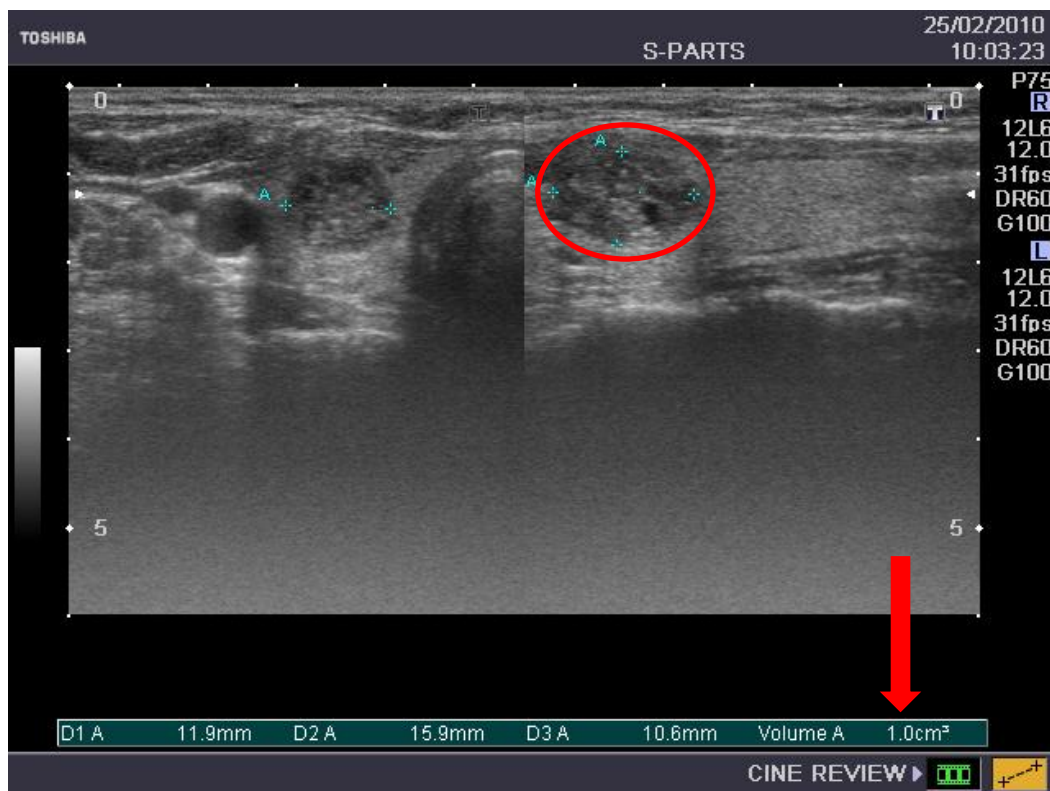


Проведено термотерапию (ЛИТТ) узла правой доли щитовидной железы
10.02.2010р

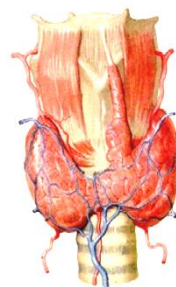
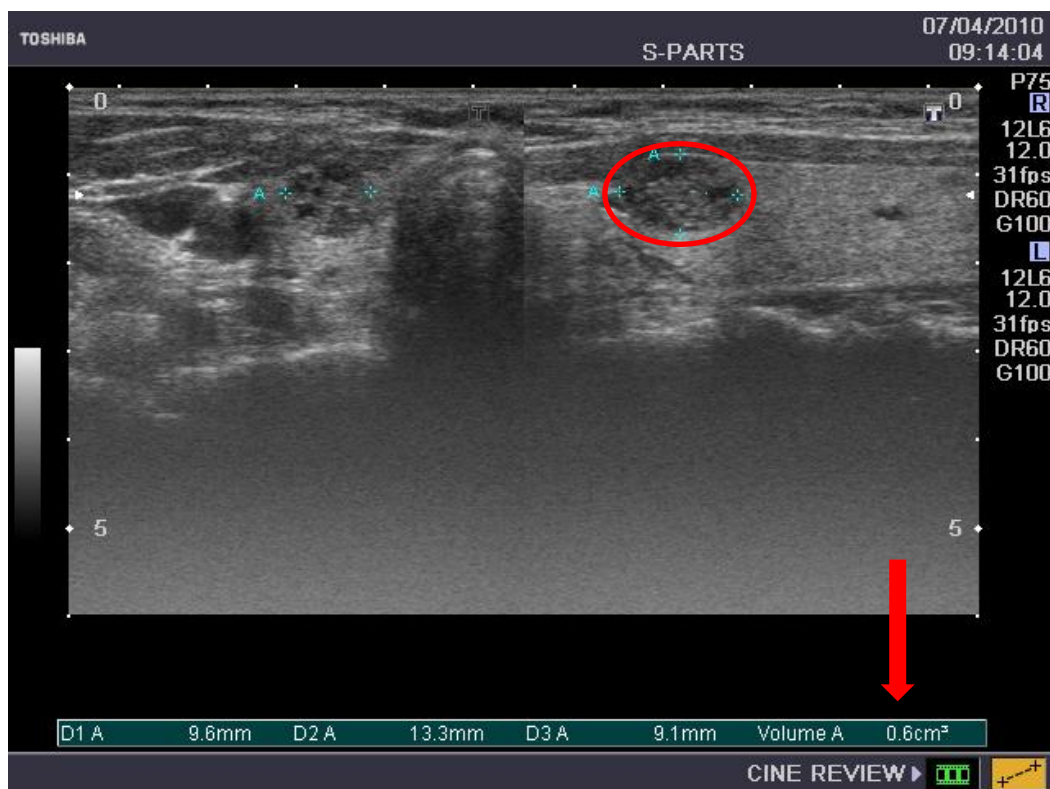
Состояние на следующий день, после проведения ЛИТТ узла правой доли:
(2,0 см³)



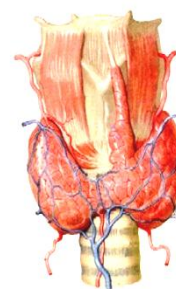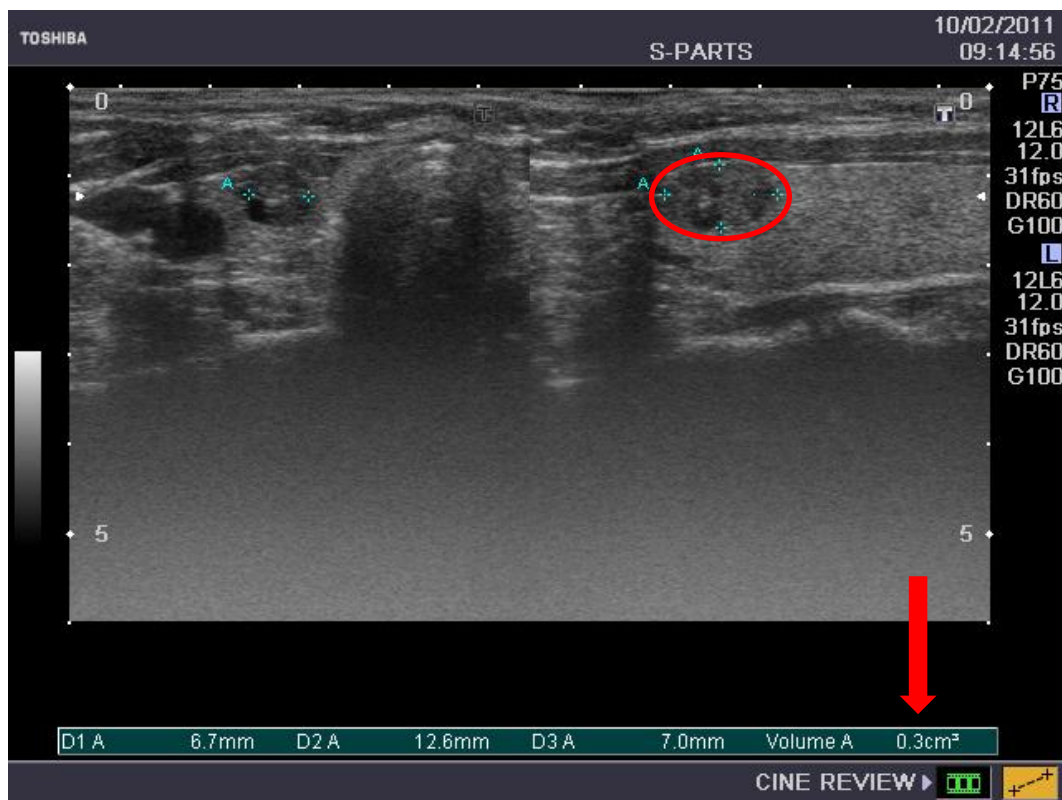
Состояние через 2 месяца после проведения ЛИТТ узла правой доли: (**1,0 см³**)



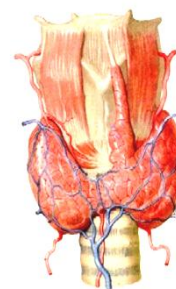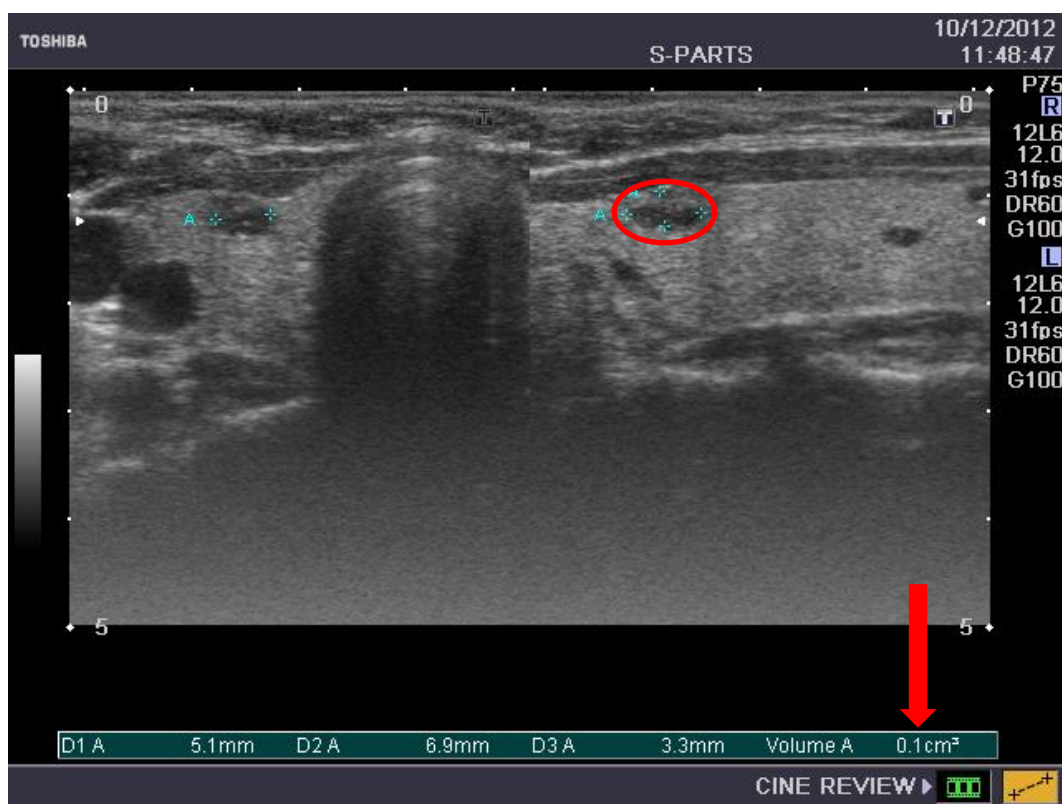
Состояние через 14 дней после проведения ЛИТТ узла правой доли: (**0,6 см³**)



Состояние через 1 год после проведения ЛИТТ узла правой доли: (0,3 см³)



Состояние через 2 года после проведения ЛИТТ узла правой доли: (0,1 см³)



Рекомендации: УЗ контрольный осмотр раз в 6 месяцев.